



Przychodnia Weterynaryjna BIAŁOBRZESKA
ul. Częstochowska 20
02-344 Warszawa
Telefon: 22 824 29 46
E-mail: bialobrzaska@o2.pl www.bialobrzaska.waw.pl
Godziny pracy: poniedziałek-piątek 8.00-22.00
sobota-niedziela 10.00-16.00

Właściciel

DO WIADOMOŚCI FUNDACJI
MIĘDZYNARODOWY RUCH NA RZECZ ZWIERZĄT VIVA!

Zwierzę

Fiona
Gatunek: pies
Rasa: Mieszaniec
Płeć: samica
Wiek: 9 lat i 9 miesięcy
Oznakowanie:
Maść: czarna podpalana

Karta informacyjna wizyty

15/10/2018 13:09: BADANIE

OPIS WYWIADU

- * ogólne samopoczucie dobre, apetyt zachowany
- * dyszy od kilku dni, szybciej męczy się
- * nie dostawała Theoventu
- * nie wymiotuje; kał i mocz oddaje prawidłowo
- * wg Pana guz ma zmienną wielkość

OPIS BADANIA

- * t. 38,4, spojówki blado-różowe, wilgotne
- * obwodowe węzły chłonne niepowiększone
- * osłuchane klatki piersiowej utrudnione
- * jama brzuszna w badaniu palpacyjnym napięta, ale bez wyraźnej bolesności (zapewne wynik stresu)
- * w okolicy krtaniowej, bardziej po prawej stronie, wyczuwalna deformacja, która po podaniu sterydów na ostatniej wizycie znacząco zmniejszyła się
- * obecnie wyczuwalne są 2 zmiany - jedna z nich, położna górnio, to owalna, stosunkowo jędrna i dość dobrze odgraniczona od innych tkanek, a druga położona głębiej jest bardziej miękka i nieregularna, bez wyraźnego odgraniczenia, podobnej wielkości, ale wydają się połączone ze sobą
- * w celu ustalenia rodzaju zmian pobrano materiał drogą biopsji cienkoigłowej do badań cytopatologicznych

ZABIEGI

BIOPSJA BAC
LAB - cytopatologia
Wynik badania cytopatologicznego otrzymujemy z laboratorium na ogół po 3-4 dniach.
materiały I (strzykawki, igły, śr. dezynf.)
KONSULTACJA.ONKOLOGICZNA UJ kolejna

ZALECENIA

- * lek sterydowy Encorton 20 mg - 1 tabletkę dziennie, rano
- * lek osłaniający przewód pokarmowy Polprazol 10 mg - 2*dziennie po 2 kapsułki (godzinę przed posiłkiem)
- * lek rozszerzający oskrzela Theospirex 150 mg - 2*dziennie po 1 tabletkę
- * wizyta w środę o godz. 14.00 - omówienie wyników biopsji cienkoigłowej

Lekarz: DO WIADOMOŚCI FUNDACJI VIVA!



Przychodnia Weterynaryjna BIAŁOBRZESKA

ul. Częstochowska 20

02-344 Warszawa

Telefon: 22 824 29 46

E-mail: bialobrzaska@o2.pl www.bialobrzaska.waw.pl

Godziny pracy: poniedziałek-piątek 8.00-22.00

sobota-niedziela 10.00-16.00

Właściciel

DO WIADOMOŚCI FUNDACJI
MIĘDZYNARODOWY RUCH NA RZECZ ZWIERZĄT VIVA!

Zwierzę

Fiona

Gatunek: pies

Rasa: Mieszaniec

Płeć: samica

Wiek: 9 lat i 9 miesięcy

Oznakowanie:

Maść: czarna podpalana

Karta informacyjna wizyty

18/10/2018 00:32: BADANIE

OPIS BADANIA

* w badaniu cytopatologicznym opisano:

- rozpoznanie cytologiczne: obraz cytologiczny sugeruje rozrost komórek pęcherzykowych tarczycy bez jednoznacznych cech złośliwości

- komentarz: zmiana może być dobrze zróżnicowanym rakiem tarczycy (raki tarczycy są często silnie ukrwione), o ile zasadne wskazane badanie histopatologiczne wycinka zmiany

* leczeniem z wyboru w przypadkach rozrostu tarczycy czynnych i nieczynnych hormonalnie jest zabieg operacyjny

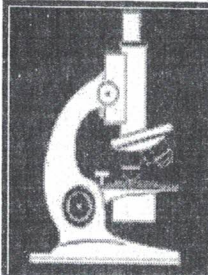
* w przypadku rozrostu komórek pęcherzykowych tarczycy bez jednoznacznych cech zabieg chirurgiczny powinien doprowadzić do pełnego wyleczenia

* w przypadków raków tarczycy rokowanie jest ostrożne; raki tarczycy mają wysoki potencjał przerzutowy: w 1/3 przypadków już w momencie zauważenia guza tarczycy są przerzuty; przerzuty lokalizują się przed wszystkim w okolicznych węzłach chłonnych i płucach; po zabiegu możliwe wprowadzenie leczenia uzupełniającego

* wskazana kontrola parametrów tarczycowych

Lekarz: DO WIADOMOŚCI FUNDACJI VIVA!

Podpis lekarza weterynarii



Warszawa, 17 października 2018

WYNIK BADANIA CYTOLOGICZNEGO

B – 430/18

Właściciel: DO WIADOMOŚCI FUNDACJI VIVA!

Pacjent: FIONA, pies, mieszaniec, 10 lat, 0 mies., samica

Przesłany materiał: 8 rozmazów – deformacja okolicy podżuchwowej – podejrzenie naczyniakomięsaka

Opis preparatu: w rozmazach krew pełna i zlepy płytkowe, w 2/8 rozmazów ponadto widoczne skupiska komórek o morfologii nabłonkowej, z okrągłymi monomorficznymi jądrami, z minimalną anizokariozą, cytoplazma dość obfita, jasna, o słabo wyraźnych granicach.

Rozpoznanie cytologiczne: obraz cytologiczny sugeruje rozrost komórek pęcherzykowych tarczycy bez jednoznacznych cech złośliwości.

Komentarz: zmiana może być dobrze zróżnicowanym rakiem tarczycy (raki tarczycy są często silnie ukrwione), o ile zasadne wskazane badanie histopatologiczne wycinka zmiany.

Badanie wykonał:

DO WIADOMOŚCI FUNDACJI
MIĘDZYNARODOWY RUCH NA RZECZ ZWIERZĄT VIVA!

Dane osobowe właściciela są wykorzystywane wyłącznie do sporządzenia wyniku badania i nie są w żaden sposób przetwarzane, ani udostępniane komukolwiek.

Aby uzyskać informacje na temat zasad polityki prywatności obowiązującej w firmie „Usługi Weterynaryjne Rafał Sapieryński” należy wysłać maila na adres: sapieh@wp.pl, w tytule podając: „Proszę o informacje dotyczące RODO i podać numer badania”.