

## KLINIKA WETERYNARYJNA "BEMOWO"

Paweł Kowalczyk

Warszawa • ul. Powstańców Śląskich 101 • tel. 022 638 39 14  
[www.bemowo-wet.com.pl](http://www.bemowo-wet.com.pl) • e-mail: [klinika@bemowo-wet.com.pl](mailto:klinika@bemowo-wet.com.pl)

Bank : 47 1160 2202 0000 0003 1284 4940

Fundacja Viva!  
Kawęczyńska 16/39  
03-772 Warszawa

### WYNIK BADANIA

Warszawa, 19-12-2017

Dane właściciela: **Fundacja Viva!**  
Adres: **Kawęczyńska 16/39, 03-772 Warszawa**

Dane zwierzęcia: Pchelka Kot, europejska  
Płeć: Samica, Waga: 0,980 kg / 0,10 m, <24-10-2017>,  
data urodz.: 29-08-2017, identyfikacja:

Podane wartości są kwotami netto - należy powiększyć o należny podatek Vat 8%  
Zgodnie z polityką firmy pojedyncze płatności będą zaokrąglane do pełnej złotówki brutto.

#### **10-10-2017, Monika Hartman, FPV ujemne / RTG Fundacja Viva!, Warszawa, Kawęczyńska 16/39 132620, Pchelka, Kot, europejska, 29-08-2017 Karta z kartoteki**

Kotka 4 dni temu znaleziona. Od razu odrobaczona bo miała powiększony brzuch. Potem okazało się, że ma problem z oddychaniem i jest osowiała. Na RTG wyszło zapalenie płuc. Z jamy brzusznej ściągnięto 3 ml płynu. Test Rivalty ujemny. Dostawała przez 3 dni Synulox i deksametazon. Oddaje kał nie do końca uformowany, apetyt bardzo dobry. Dzisiaj Synulox i Tolfine o 18. W nocy pogorszenie. Przyspieszony oddech.

Temp. 37,1, bł.śluz różowe wilgotne, powiększony obrys brzucha (niebolesny), osłuchowo cechy zapalenia płuc, na USG niewielka ilość płynu między pętlami jelit, w jamie opłucnej brak wolnego płynu, na zdjęciu RTG zapalenie płuc - pogorszenie w stosunku do ostatniego zdjęcia sprzed 3 dni, koprostaza, powiększona wątroba.

Zostaje w szpitalu pod tlenem. Informuję właścicielkę o złych rokowaniach, w przypadku znacznego pogorszenia jest zgoda na eutanazję.

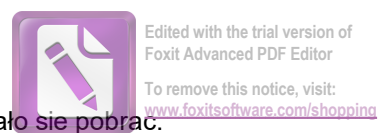Test FPV(-)

Doustnie parafina. Wskazana lewatywa ale odstepuję ze względu na stan płuc

## **10-10-2017, Szpital Dąbrowska Magdalena**

### **Karta z kartoteki**

dusznosc , t 36,0 cały czas pod tlenem moczu nie oddała. zakładam wenflon, krwi nie udało się pobrać.  
śluzówki bledo różowe. stan bardzo zły



## **10-10-2017, Szpital Strandziewicz Katarzyna, synulox / klacid**

### **Karta z kartoteki**

Kotek osowiały, cały czas spi, po otwarciu inkubatora wstaje, interesuje się otoczeniem. Temp 37,3, powolne dogrzewanie w inkubatorze, bl śluzowe jasnoróżowe, matowe, oddech sploty, przyspieszony, dość wyraźna duszność utrzymuje się również w spoczynku / podczas snu, powiększony obrys jamy brzusznej, ale brzuch dość miękki, cukier 92mg%. W pompie kontynuacja Ringera L w przepływie 3ml/h. P/bolowo co 8h bunondol. Podaje synergal w większej dawce, w aptece wieczorem do odbioru klacis jako drugi antybiotyk. Bardzo chętnie zjadł mokre jedzenie, na razie mała porcja i obserwacja.

Na wieczór znaczna poprawa stanu, kotek zainteresowany otoczeniem, szuka jedzenia, lepiej oddycha, oddał mocz i uformowany kał, apetyt bardzo dobry, karmiony małymi porcjami.

Podaje klacid 125mg/5ml - 0,25ml co 12h. Na noc zmniejszam przepływ w pompie na 2ml/h.

## **11-10-2017, Patrycja Supernak**

### **Karta z kartoteki**

Bunondol 0,06 ml i.m. Dokarmianie.

6.30 - dokarmianie.

## **11-10-2017, Olga Siemasz-Gutt**

### **Karta z kartoteki**

Nad ranem duszność niewielka, ale przy badaniu wzrosła do 78 oddechów/min. Temp 38,1.

Po nocy oddał tylko mocz, do jedzenia parafina- apetyt bardzo dobry.

Zmniejszam przepływ pompy na 1 ml/h

Doustnie klacid 0,25ml

O 10.00 bunondol 0,06 i.m

W inkubatorze pod tlenem

## **11-10-2017, Szpital Kęcka Urszula**

### **Karta z kartoteki**

w ciągu dnia stabilny, chętnie jadła, mocz +++, kał (-), masowanie brzuszka, parafina przy manipulacjach tachypnoe, do 96/min.

wieczorem większa duszność, oddechy przyspieszone nawet gdy spokojnie leży, bunondol o 18:00, kolejne podanie o 2:00

wieczorem podałam dexaven

klacid podano

cukier 97

wlew 1 ml/h

osłuchowo - stłumienie, co pewien czas świsty



## **12-10-2017, Dorota Wierzbicka**

### **Karta z kartoteki**

kot aktywny oddech dużo lepszy niż wczoraj, śluzówki jasno różowe, apetyt bardzo dobry, do jedzenia parafina, temp 36,8 włączam inkubator, dogrzewam, podaje klacid per os oraz bunondol 0,05 ml pod wlewem w przepływie 1ml w pompie, narazie nie oddał kału od wczoraj.

## **12-10-2017, Monika Rajca**

### **Karta z kartoteki**

apetyt +++, duszność umiarkowana, mocz +++, brzuch lekko napięty - podaje jedzenie z parafina - zjadł bardzo chętnie,

klacid 0,25ml

bunondol 0,05 ml i.v

temp 38,4

JW - dokarmianie o 1.40. Oddała kał, na wpół rzadki.

## **13-10-2017, Szpital Kęcka Urszula**

### **Karta z kartoteki**

stan stabilny, oddechy przyspieszone, ale spokojnie śpi, chodzi, apetyt +++, w nocy oddawała kał, w ciągu dnia mocz, brzusek miękki, coraz mniej wzdęty

klacid podano

z lewej storny klatki piersiowej większe stłumienie

próba bez bunondolu

temp. 38,0, błony śluzowe jasnorożowe, CRT ok. 1 sek.,



### **13-10-2017, Szpital Strandziewicz Katarzyna**

#### **Karta z kartoteki**

Temp 38,4, utrzymuje sie dusznosc, po bunondolu poprawa samopoczucia bez poprway oddechu, jama brzuszna wzdetą, miękka, apetyt bardzo dobry.  
Kontrola mikcji, kal-.

Klacid podany.

Pani poinformowana o stanie i dalszym postepowaniu.

Prosze w nocy o godzinie 1 o podanie bunondolu 0,05ml. i.m.

### **14-10-2017**

#### **Karta z kartoteki**

podaje bunondol według zalecen

### **14-10-2017, Szpital Strandziewicz Katarzyna**

#### **Karta z kartoteki**

Temp 36,8, kotek glownie spi, przy wyjmowaniu z klatki ozywiony, utrzymuje sie dusznosc, wydaje sie byc mniejsza w porownaniu do dnia wczorajszego, dzisiaj nasila sie ewidentnie z ruchem, jama brzuszna wzdetą, miękka, apetyt bardzo dobry. Mocz+, kal-.

Klacid podany. Wlaczam inkubator. Na razie bez bunondolu.  
Do jedzenia olej parafinowy, jezeli nie odda kalu proba z wlewka doodbytnicza.

Pani poinformowana o stanie i dalszym postepowaniu.

### **14-10-2017, Szpital Strandziewicz Katarzyna**

#### **Karta z kartoteki**

W ciagu dnia nie oddala kalu, wykonuje wlewke doodbytnicza z parafina, po tym do wieczora rowniez bez kalu. Do jedzenia dodatek oleju parafinowego, apetyt bardzo dobry.  
Oddycha bez zaostrenia dusznosci, po poludniu podaje bunondol - poprawa samopoczucia, na wieczor brykala i wygryzala wenflon.  
Klacid podany.

We wtorek kontrolne RTG klatki piersiowej.  
Do rozwazenia USG jamy brzusznej ze wzg na stan jelit?? Testy na choroby zakazne?? Badanie krwi??

### **14-10-2017, Katarzyna Paziewska**

#### **Karta z kartoteki**

JW - oddał mocz i rzadki, pomarańczowy kał.  
Dokarmianie o 4.00. Po jedzeniu nasiliła się duszność, podają tlen.



### **15-10-2017, Dorota Wierzbicka**

#### **Karta z kartoteki**

po nocy oddany kał i mocz ,podaje bunondol 0,05 i klacid per os ,apetyt zachowan y bez dusznosci  
aczkoliwek oddech lekko przyspieszony.wskazana kontrola rtg klatki piersiowej

### **15-10-2017, Dorota Wierzbicka**

#### **Karta z kartoteki**

czuje sie dobrze apetyt zachowany podaje synergal bunondol i klacid ,oddal mocz ,temp 38,2

### **16-10-2017, Marcin Krajewski**

#### **Karta z kartoteki**

luźny kał

### **16-10-2017, Szpital Kęcka Urszula**

#### **Karta z kartoteki**

mocz +++, kał (-) (mały ślad na ligninie )

temp. 38,2

oddychanie bez zmian, nadal duszność, błony sluzowe dość suche, CRT ok. 1,5 sek.

apetyt ++

kontroln usg - nie widac cech obecności dużej ilości płynu w jamie brzusznej,

rano bunondol, klacid

### **16-10-2017, Dorota Wierzbicka, RTG**

#### **Karta z kartoteki**

apetyt zachowany, oddaje mocz i kał uformowany ,temp 37,6 podaje bunondol i synulox na wieczór oraz  
klacid per os ,oddech lekko przyspieszony ,wskazana kontrola rtg kl piersiowej  
wykonuje zdjecie rtg klatki do opisu radiologa .

### **17-10-2017, Szpital Dąbrowska Magdalena**

#### **Karta z kartoteki**

antybioytryk podano mocz + kał+

t 38,3

### **17-10-2017, Mariusz Siedlicki**

#### **Karta z kartoteki**

W obu badaniach rtg klatki piersiowej cechy znacznie wyrazonych cech zapalenia płuc, z wyraźną  
konsolidacją objawów zapalenia w kącie przeponowo- kregoslupowym w badaniu z dnia  
16.10.2017 co wskazuje na miejscowe pogłębienie nacieczen pęcherzykowych.

Pozostałe pola płuc o poównywalnym stopniu zmian.

Tchawica o zachowanym świetle bez przemieszczeń.

Sylwetka serca bez uchwytnych zmian.



## **17-10-2017, Szpital Strandziewicz Katarzyna, synulox, lincospectin**

### **Karta z kartoteki**

Temp 38,4, mocz+, kal-, apetyt bardzo dobry. Utrzymuje się duszność.  
Ze wzg na obraz RTG klatki piersiowej zmieniam klacid na lincospectin.  
Jutro rano kontrola krwi z testami na choroby zakaźne.

## **18-10-2017, Olga Siemasz-Gutt, krew / felv i fiv ujemne / zylexis**

### **Karta z kartoteki**

Kotek ożywiony, ale duszność nadal znaczna, dodatkowo nasila się przy badaniu. Po nocy uformowany kał.  
Apetyt świetny- do jedzenia convalescens saszetki.  
Brzuch miękki, oddechy 60/min w spoczynku  
Pobieram krew- testy FeLV i FIV ujemne

Na próbę Tolfedine

Podaje Zylexis- mimo wysokiej ceny mieści się w kosztach- pojutrze proszę o powtórzenie

O 14.00 kot gorzej oddycha- podaje bunondol 0,05- wcześniej czuł się po nim lepiejW badaniach wysokie kwasochłonne- do rozważenia ponowne odrobaczenie, może robaki płucne?- milbemax



## Faksy

Laboklin Polska Sp. z o.o.  
Powstańców Śląskich 101  
01-495 Warszawa  
(022) 691 93 10.. 11.. 12

**LABOKLIN**  
POLSKA SP. Z O.O. | LABORATORIUM DIAGNOSTYCZNE

Lecznica: 1001, Klinika Weterynaryjna BEMOWO, ul. Powstańców Śląskich 101, 01-495 Warszawa, tel. 22 638 39 14

Lek. kier: Siemasz-Gutt Olga

Nr zlecenia: 07735438

Data przyjęcia materiału: 18-10-2017 Data wyniku: 18-10-2017 Materiał: Krew EDTA, Surowica nieodwirowana

Właściciel: Fundacja Viva!

Gatunek: Kof Rasa: Europejski Imię: Pohelka Płeć: Wiek: Identyfikator:

Badanie	Wynik	Jedn.	Norma
0006 AST (GOT)	32,2	U/L	<55
0004 ALT (GPT)	23,6	U/L	<90
0005 AP	19,1	U/L	<120
0020 Glukoza	79,7	mg/dl	56-124
0023 Kreatynina	0,7	mg/dl	< 1,8
0021 Mocznik	47,1	mg/dl	30,2-68,1
0019 Białko całkowite	7,0	g/dl	5,7-9,4
0063 Albuminy	31,6	g/l	26-56
0016 Bilirubina całkowita	0,01	mg/dl	<0,2
0009 GGTP	1,0	U/L	<6
0003 alfa-amylaza	636,1	U/L	<1850
0032 Sod	345,3	mg/dl	333-363
0029 Potas	22,8	mg/dl	13,3-18,8
Globuliny	38,4	g/l	28-55
stosunek alb/glob	0,8		0,6-1,2
3011 Fruktozamina	303,0	umol/l	<340
0027 Chlorki	438,0	mg/dl	389-460
<b>0046 Morfologia (do profilu)</b>			
L. Erytrocytów	7,30	mln/mm <sup>3</sup>	5,0-10,0
Hemoglobina	11,1	g/dl	9,0-15,0
Hematokryt	38,0	%	28-45
MCV	52,1	fl	40-55
MCH	15,2	pg	13-17
MCHC	29,2	g/dl	30-36
Płytki krwi	382	tyś/mm <sup>3</sup>	180-550
<b>Krwinki</b>			
L. Leukocytów	6,43	tyś/mm <sup>3</sup>	6,0-11,0
Limfocyty	35	%	20-50
Monocyty	9	%	0-4
Kwasochłonne	17	%	0-6
Palczki	0	%	0-4
Segmenty	39	%	50-75

Druk wygenerowany elektronicznie, nie wymaga podpisu. Badanie autoryzował(a): lek.wet. Agnieszka Dola

18-10-2017 12:37 / Nr: 92157



### **18-10-2017, Szpital Kęcka Urszula, milbemax**

#### **Karta z kartoteki**

temp. 37,9

podaję milbemax

oddechy nadal przyspieszone, oddycha z zamkniętą jamą ustną, wyraźna praca tłoczni brzusznej

błony śluzowe różowe,

mocz +++, kał (-)

apetyt +++

### **19-10-2017, Szpital Dąbrowska Magdalena, zylexis**

#### **Karta z kartoteki**

dzis gorzej znaczna dusznosc tlen ołsuchowo nez obrzeku ale lezy na boku.

t 36,6 apetyt zachowany kał oddała. z białym nalotem ale to raczej nie pasożyty.

podano bunondol i 0,25 mg dexavenu

parafine podano

### **19-10-2017, Olga Siemasz-Gutt**

#### **Karta z kartoteki**

Apetyt superr- jedzenie convalescens z parafiną. mocz oddaje, kał-. W inkubatorze pod tlenem.

Oddechy 54/min w spoczynku. Moim zdaniem oddycha nieco lepiej. Temp 38,8.

kontynuacja antybiotyków

### **20-10-2017, Monika Hartman**

#### **Karta z kartoteki**

Karmienie

Pastowaty kał

### **20-10-2017, Dorota Wierzbicka**

#### **Karta z kartoteki**

dzis duzo lepeij oddycha ,apetyt dobry ,mocz oddany po nocy ,temp 37,9 ,podaje bunon-  
dol

### **20-10-2017, Olga Siemasz-Gutt, clavaseptin 50 mg 1/2 tabl 2 x dziennie**

#### **Karta z kartoteki**

Apetyt jak zawsze super, mocz oddaje, kał-. Mniejsza duszność.

Kontynuacja Linco-spectinu, Clavaseptin 50 mg 1/2 tabl 2 x dziennie

Dexaven 0,05 - w dawce p.zapalnej 1 x dziennie





## **21-10-2017, Olga Siemasz-Gutt**

### **Karta z kartoteki**

Kotek ożywiony, oddechy przyspieszone, osłuchowo wzmożone szmery oddechowe ze świstami po stronie prawej. Temp 38,2.

Mocz i kał oddał po nocy- uformowany

Clavaseptin 1/2 podany

## **21-10-2017, Olga Siemasz-Gutt**

### **Karta z kartoteki**

Stan bez zmian, w poniedziałek kontrola rtg. Apetyt bardzo dobry. Podaje dexaven p. zapalnie, kontynuacja lincospectinu.

Na wieczor Clavaseptin 1/2 tabl

Oddał mocz i kał, apetyt super

## **22-10-2017, Monika Rajca**

### **Karta z kartoteki**

stan ogólny dość dobry, apetyt zachowany, mocz +++, kał uformowany, temp 38,7, ale nadal oddech przyspieszony,

clavaseptin p.o 1/2 tabl

## **22-10-2017, Monika Rajca**

### **Karta z kartoteki**

clavaseptin 0,5 tabl, dexaven 0,05 ml, lincospectin 0,2

kał-, mocz ++, apetyt +++

## **23-10-2017, Szpital Strandziewicz Katarzyna**

### **Karta z kartoteki**

Temp 37,8, poprawa w oddychaniu w porównaniu do mojego poprzedniego badania, ogólnie w spoczynku bez duszności, oddech się lekko splyca i przyspiesza przy badaniu, jama brzuszna nadal lekko powiększona, ale miękka, mocz oddała, kał uformowany po nocy, apetyt bardzo dobry. Clavaseptin podany.

Pani może być w ciąży w związku z tym nie może przytrzymać kota do zdjęcia.

Jutro kontrola RTG u dr Siedlickiego i ew wydanie wieczorem do domu jeżeli stan będzie stabilny.



## **23-10-2017, Szpital Kęcka Urszula**

### **Karta z kartoteki**

apetyt +++, oddała uformowany kał  
temp. 37,8, bł. śluz. różowe  
clavaseptin p.o.  
z lwej strony kl.piersiowej stłumienie

## **24-10-2017, Szpital Dąbrowska Magdalena**

### **Karta z kartoteki**

stan ogólny dobry.apetyt zachowany, kał mocz oddała.clavaseptin podano  
po poł rtg płuc

## **24-10-2017, Mariusz Siedlicki**

### **Karta z kartoteki**

W porównaniu do badania poprzedniego rtg cechy zmian zapalnych o porównywalnym nasileniu, głównie w  
zakresei tylnych pol płuc i kąta przeponowo- kręgosłupowego.

Tchawica o zachowanym świetle bez przemieszczeń.

Obraz rtg sylwetki serca i naczyń płucnych bez uchwytnych zmian.

## **24-10-2017, Szpital Strandziewicz Katarzyna, waga 0,98kg**

### **Karta z kartoteki**

W spoczynku bez duszności ale oddech sploty i przyspieszony, pogarsza się przy badaniu, jama brzuszna  
nadal lekko powiększona, ale miękka, mocz+, kał-, apetyt bardzo dobry.  
Clavaseptin podany.

Kontrolne RTG - niestety bez zmian, kot nie reaguje na podawane antybiotyki.

W poprzednich wynikach bez leukocytozy i podwyższonych palek...

Dzisiaj z poprzedniej surowicy przeciwciała w kierunku coronavirusa.

Jutro kontrola morfologii.

waga dzisiaj 0,98kg



## 24-10-2017, Historia Pchełka, Kot, europejska, 29-08-2017 Faksy



Przychodnia Weterynaryjna Amivet  
Agnieszka Miłkowska  
Ul. Zgoda 20  
05-300 Mińsk Mazowiecki  
Telefon: 502-77-33-38, 509 578 877, 500 133 858, 25 758 20 45

### Zwierzę

#### Pchełka

Gatunek: Kot  
Rasa: europejski krótkowłosey  
Płeć: samica  
Wiek: tygodni: 9  
Oznakowanie:  
Maść: czarnmo biała

### Właściciel

## DO WIADOMOŚCI FUNDACJI VIVA!

## Historia wizyt

### 06/10/2017 12:34: Badanie i diagnostyka

Temperatura: 38,8°C

Opis wywiadu: znaleziona 2 dni temu, odrobaczona 2 dni temu, od początku miał duży brzusek, je i pije, kał i mocz prawidłowe, apatyczna

#### Opis badania:

tachypnowe, powiększony obrys brzucha - spuszczone około 3ml płynu jasnego klarownego do badań, osłuchowo jedynie zaostzenia nad krtanią i tchawicą i lekkie nad polami płuc, węzły chłonne niepowiększone, temp w granicach normy

Test Rivalta ujemny

Wykonano badania diagnostyczne.

#### Zabiegi

Wizyta kolejna  
Morfologia

#### Zastosowane leki

Synulox inj 50ml 0,2 ml  
Dexashot 0,2 ml.

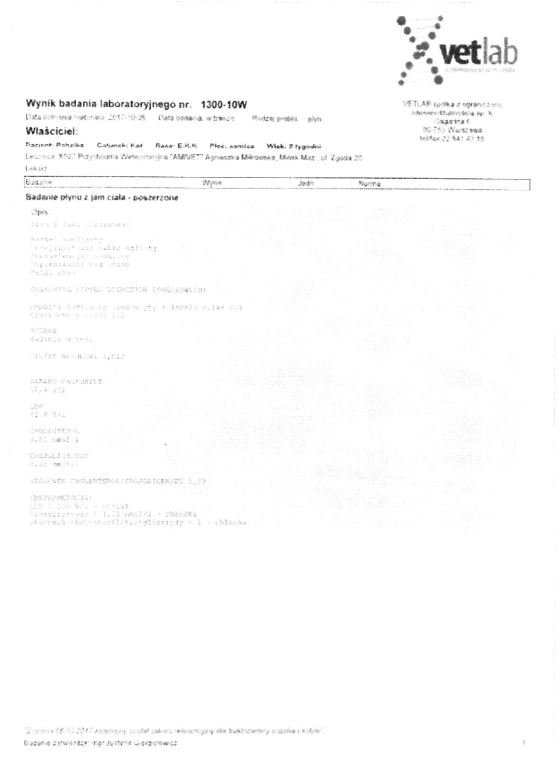
## Morfologia krwi

Parametr	Wartość	J.m.	Min	Max		
Krwinki czerwone (Erytrocyty)	6,51 T/l	(=)	5,5	10	OK	
Hematokryt	31,1 %	(=)	24	45	OK	
Hemoglobina	13,2 g/dl	(=)	8	15	OK	
Krwinki białe (Leukocyty)	17,3 G/l	(=)	5,5	19	OK	
Trombocyty	90 G/l	(=)	200	600	-	
MCV (ŠOK)	47,8 fl	(=)	39	55	OK	
MCH (ŠMH)	20,4 pg	(=)	13	17	+	
MCHC	42,6 g/dl	(=)	30	36	+	
RDW%	24,2 %	(=)				

### 07/10/2017 09:36: -

#### Zabiegi

Zabieg drobny 5



**07/10/2017 14:08: Badanie**

Opis wywiadu: Dużo jadła

**Zabiegi**

RTG I

**Zastosowane leki**

Synulox inj 50ml 0,2 ml  
Dexashot 0,1 ml.

**08/10/2017 14:42: Badanie**

Temperatura: 39,2°C

Opis wywiadu: jest lepiej, zjadła, oddawała kał i mocz

**Opis badania:**

oddech przyspieszony, tachykardia, jelita pogrubione, zajmują bardzo dużą część jamy brzusznej

**Zabiegi**

Zabieg drobny

**Zastosowane leki**

Dexashot 0,2 ml.  
Synulox inj 50ml 0,2 ml

**09/10/2017 17:49: -**





**25-10-2017, Monika Rajca**  
**Fundacja Viva!, Warszawa, Kawęczyńska 16/39**  
**132620, Pchełka, Kot, europejska, 29-08-2017 Karta z kartoteki**

czuje się bez zmian , apetyt +++, kał+++ , mocz +++, podczas badania i pobierania krwi bez znacznego zaostżenia duszności, ale duszność nadal bez zmian.

temp w normie, ale w klatce zaczyna kaszleć, delikatnie odkrztuszać - delikatne oklepywanie. Inhalacja z soli fizjologicznej i dexavenu.

Krew pobrana na morfologię, do kontroli

ew p/ciała na toxoplasmę

ze wzg na brak poprawy po ab wskazany jest posiew na bakteriologie + mykologie z popłuczyn z drzewa oskrzelowego. Nie rozmawiałam na ten temat z Panią, to sa coraz większe koszty, a stan kota nie ulega poprawie.

**25-10-2017, Dorota Wierzbicka, Bad krwi, coronavirus**  
**Karta z kartoteki**

czuje się lepiej apetyt zachowany ,mocz oddaje ,kał tez na póbe encortolon 1/5 tabl dwa razy dziennie prze 7 dni moze to eozynofilowe zapalenie płuc za tydzień kotrola krwi ,podaje również lincospectin i clavaseptin

## Faksy

Laboklin Polska Sp. z o.o.  
Powstańców Śląskich 101  
01-495 Warszawa  
(022) 691 93 10.. 11.. 12

**LABOKLIN**  
POLSKA SP. Z O.O. | LABORATORIUM DIAGNOSTYCZNE

Lecznica: 1001, Klinika Weterynaryjna BEMOWO, ul. Powstańców Śląskich 101, 01-495 Warszawa, tel. 22 638 39 14

Lek. kier: Rajca                      Monika

**Nr zlecenia: 07736285**

Data przyjęcia materiału: 25-10-2017    Data wyniku: 25-10-2017    Materiał:

**Właściciel: Fundacja Viva**

Gatunek: Kot    Rasa:    Imię: Pohelka    Płeć: Samica    Wiek:    Identyfikator:

Badanie	Wynik	Jedn.	Norma
<b>0036 Morfologia</b>			
L. Erytrocytów	7,18	min/mm <sup>3</sup>	5,0-10,0
Hemoglobina	10,8	g/dl	9,0-15,0
Hematokryt	35,1	%	28-45
MCV	48,9	f	40-55
MCH	15,0	pg	13-17
MCHC	30,8	g/dl	30-36
Płytki krwi	492	tys/mm <sup>3</sup>	180-550
<b>Krwinki</b>			
L. Leukocytów	5,79	-    tys/mm <sup>3</sup>	6,0-11,0
Limfocyty	38	%	20-50
Monocyty	8	+    %	0-4
Kwasochłonne	15	+    %	0-6
Palczki	0	%	0-4
Segmenty	39	-    %	50-75

Druk wygenerowany elektronicznie, nie wymaga podpisu. Badanie autoryzował(a): lek.wet Agnieszka Kubańska

25-10-2017 13:36 / Nr: 92467



Laboklin Polska Sp. z o.o.  
Powstańców Śląskich 101  
01-495 Warszawa  
(022) 691 93 10.. 11.. 12

**LABOKLIN**  
POLSKA SP. Z O.O. | LABORATORIUM DIAGNOSTYCZNE

Lecznica: 1001, Klinika Weterynaryjna BEMOWO, ul. Powstańców Śląskich 101, 01-495 Warszawa, tel. 22 638 39 14

Lek. kler: Siemasz-Gutt Olga

**Nr zlecenia: 07735438**

Data przyjęcia materiału: 18-10-2017 Data wyniku: 18-10-2017 Materiał: Krew EDTA, Surowica nieodwirowana

**Właściciel: Fundacja Viva!**

Gatunek: Kof Rasa: Europejski Imię: Pohelka

Płeć: Samiec Wiek: Identyfikator:

Badanie	Wynik	Jedn.	Norma
0006 AST (GOT)	32,2	U/L	<55
0004 ALT (GPT)	23,6	U/L	<90
0005 AP	19,1	U/L	<120
0020 Glukoza	79,7	mg/dl	56-124
0023 Kreatynina	0,7	mg/dl	< 1,8
0021 Mocznik	47,1	mg/dl	30,2-68,1
0019 Białko całkowite	7,0	g/dl	5,7-9,4
0063 Albuminy	31,6	g/l	26-56
0016 Bilirubina całkowita	0,01	mg/dl	<0,2
0009 GGTP	1,0	U/L	<6
0003 alfa-amylaza	636,1	U/L	<1850
0032 Sód	345,3	mg/dl	333-363
0029 Potas	22,8	mg/dl	13,3-18,8
Globuliny	38,4	g/l	28-55
stosunek alb/glob	0,8		0,6-1,2
3011 Fruktozamina	303,0	umol/l	<340
0027 Chlorki	438,0	mg/dl	389-460
<b>0046 Morfologia (do profilu)</b>			
L. Erytrocytów	7,30	mln/mm <sup>3</sup>	5,0-10,0
Hemoglobina	11,1	g/dl	9,0-15,0
Hematokryt	38,0	%	28-45
MCV	52,1	f	40-55
MCH	15,2	pg	13-17
MCHC	29,2	g/dl	30-36
Płytki krwi	382	tys/mm <sup>3</sup>	180-550
<b>Krwinki</b>			
L. Leukocytów	6,43	tys/mm <sup>3</sup>	6,0-11,0
Limfocyty	35	%	20-50
Monocyty	9	%	0-4
Kwasochłonne	17	%	0-6
Pałeczki	0	%	0-4
Segmenty	39	%	50-75
OB po 1 godz.		mm	2-6
<b>Uwagi</b>			
Bazofile		%	0-1

Druk wygenerowany elektronicznie, nie wymaga podpisu. Badanie autoryzował(a): lek.wet. Agnieszka Dola

25-10-2017 15:58 / Nr: 92473





Laboklin Polska Sp. z o.o.  
Powstańców Śląskich 101  
01-495 Warszawa  
(022) 691 93 10.. 11.. 12

**LABOKLIN**  
POLSKA SP. Z O.O. | LABORATORIUM DIAGNOSTYCZNE

Lecznica: 1001, Klinika Weterynaryjna BEMOWO, ul. Powstańców Śląskich 101, 01-495 Warszawa, tel. 22 638 39 14

Lek. kler: Siemasz-Guż Ołga

Nr zlecenia: 07735438

Data przyjęcia materiału: 18-10-2017 Data wyniku: 18-10-2017 Materiał: Krew EDTA, Surowica nieodwirowana

Właściciel: Fundacja Viva!

Gatunek: Kot Rasa: Europejski Imię: Pohelka Płeć: Samiec Wiek: Identyfikator:

Badanie	Wynik	Jedn.	Norma
---------	-------	-------	-------

0131 Coronavirus (FIP)-pc

Przeciwciała dla wirusa Corona (FIP)

Miano 1:100

Omówienie wyniku:

Wysokie miano rzędu 1:800 i powyżej tej wartości mogą w połączeniu z adekwatnym obrazem klinicznym potwierdzać zakaźne zapalenie otrzewnej u kotów (FIP).

Jednak w wyniku wiązania przeciwciał w tzw. kompleksy immunologiczne również u chorych kotów mogą wystąpić niskie, a także ujemne miana (< 1:25).

Niskie oraz średnie miano należy interpretować w oparciu o dodatkowe badania.

Hipergamoglobulinemia stwierdzona metodą elektroforezy białek oraz stosunek albuminy do globuliny poniżej 0.6 mogą również wskazywać na zakaźne zapalenie otrzewnej (FIP). Stosunek powyżej 0.8 wyklucza z reguły zakaźne zapalenie otrzewnej. Innym wyraźnym wskazaniem przemawiającym za zakaźnym zapaleniem otrzewnej jest dodatni wynik próby Rivalta.

Druk wygenerowany elektronicznie, nie wymaga podpisu. Badanie autoryzował(a): lek.wet. Agnieszka Dola

25-10-2017 15:58 / Nr: 92474

## 26-10-2017, Szpital Dąbrowska Magdalena

### Karta z kartoteki

dzis juz nie kaszle aktywna, apetyt zachowany , mocz kał /+++ uformowany.  
podaje encortolon i clavaseptin

Od	3317	Materiały - Ryczałt (1)	1,00	9,26 zł
Od	5372	Szpital pobyt 24h kot	1,00	32,41 zł
L	2089	Zadanie leku p.o.	1,00	10,19 zł
Dla		Clavaseptin 50mg	1,00	1,67 zł

## 26-10-2017, Olga Siemasz-Gutt, encortolon 1/8 tabl 2 x dziennie

### Karta z kartoteki

Samopoczucie dobre, oddechy przyspieszone, ale bez nasilonej duszności.  
Mocz oddała.

Na wieczór clavaseptin 1/2 oraz encortolon 1/5 tabl na wieczor

#### Zalecenia:

- Clavaseptin 50 mg 1/2 tabl 2 x dziennie do czasu kontroli krwi
- Encortolon 5 mg 1/5 tabl 2 x dziennie
- ograniczenie ruchu, nie zachęcać do zabaw
- kontrola morfologii za 7 dni, chyba , że stan kota się pogorszy
- rtg za ok 14 dni- proszę umówić się do dr Siedlickiego
- karmienie częściej mniejszymi porcjami
- prosze za tydzień zważyć kota

Wydaje do domu z zaleceniami

L	2089	Zadanie leku p.o.	1,00	10,19 zł
Dla	3317	Materiały - Ryczałt (1)	1,00	9,26 zł
L	6535	Porada	1,00	18,52 zł
Dla		Clavaseptin 50mg	7,00	11,69 zł

To pole nie jest jeszcze przetwarzane.